Fünfzehn Fälle

von

Nabelschnurtorsion.

Inaugural - Dissertation

welche

unter Zustimmung der hochlöblichen medicinischen Facultät
zu Marburg

zur

Erlangung der Doctorwürde

in der

Medicin, Chirurgie und Geburtshülfe

einreicht und

am 31. October 1877

öffentlich vertheidigen wird

Friedrich Hille, prakt. Arzt
aus Hanau.

MARBURG,
Druck von C. L. Pfeil.

Digitized by the Internet Archive
in 2026

https://archive.org/details/IA41554412_0138

Meinem hochverehrten Lehrer Herrn Professor Dr. **Dohrn** sage ich für die gütige Ueberlassung des Materials, sowie für die Freundlichkeit, mit der er mich bei vorliegender Arbeit unterstützte, meinen wärmsten Dank.

Obwohl schon mehrere ausführliche Abhandlungen über „Torsionen der Nabelschnur“ erschienen sind, so erachte ich es dennoch für höchst lohnend eine Reihe von Fällen, welche sich in der Sammlung des geburtshülflichen Instituts zu Marburg befinden, zu veröffentlichen.

Unter Torsion der Nabelschnur versteht man eine Verengerung der Nabelschnurgefässe die durch eine starke oft plötzliche Axendrehung um die Längsaxe des Nabelstranges zu Stande kommt. Besonders ist dies der Fall an solchen Stellen, welche entweder sulzearm sind oder vollständig der Whartonschen Sulze entbehren, so am Fötal- und Placentarende des Stranges. Die Gefässe — Vene wie Arterien — werden hier so um ihre Längsaxe gedreht, dass die Cirkulation vollständig aufhört oder doch in einem solchen Grade insufficient wird, dass kaum noch von einer Blutcirkulation die Rede sein kann.

Nach den Aufzeichnungen früherer Beobachter waren die Torsionen häufiger bei Mehr- als Erstgebährenden, ferner häufiger bei Knaben als bei Mädchen. Das Verhältniss der ersteren zu den letzteren wie 2 : 1. In den von mir beschriebenen Fällen kommen auf 15 „acht“ männliche und „sechs“ resp. „sieben“ weibliche — in der Beobachtung VII ist das Geschlecht aller Wahrscheinlichkeit nach weiblich — das Verhältniss also 51 : 49.

Am meisten erfolgt die Ausstossung der Frucht im 7. Monat, so weisst Professor Dohrn unter 64 Fällen 22 auf, welche in diesem Monat zur Geburt kamen, Hecker

deren 23 unter 74. Ich nur 1 Fall, dagegen 6 die Mehrzahl im dritten Monat. Im ersten Monat hat man noch keinen Fall beobachtet. Sehr selten im 10. Monat, man zählt drei Fälle, zwei schilderte uns Heker und einen Winkler.

Das Fötalende des Stranges ist vorwiegend der Sitz der Torsion, oft auch diese Stelle und das Placentarende, seltener letzteres allein. Nach den Beobachtungen von Fassbender wird der Nabel öfters hervorgezerrt, die Bauchhaut selbst wird schon seltner mit in die Torsion hineingezogen.

In welcher Lage ein solcher Embryo geboren wird hat man selten Gelegenheit zu beobachten, da der Arzt selbst kaum hinzugerufen wird, wenn die Ausstossung noch nicht erfolgt ist, meistens nur die Hebammen — freilich oft zum Schaden der Patientinnen. Winkler ist wohl der einzige, dem es glückte in der Gebäranstalt zu Dresden 11 Fälle so frühzeitig zu beobachten, dass er die Lage der Frucht im Uterus noch bestimmen konnte. Es waren dies macerirte Früchte, von diesen wurden 7 in Schädellage, also 63,8 pCt., 3 in Steisslage = 27 pCt. und 1 in Schieflage = 9 pCt. geboren. — Das Uebergewicht der unregelmässigen Lagen darf uns nun nicht Wunder nehmen, wenn wir bedenken, dass gerade bei macerirten Früchten die Schädellagen 1½mal seltner, die Steisslagen 7mal häufiger und die Schieflagen 18mal häufiger als bei reifen sind. Eine genügende Erklärung hierfür zu geben wird nicht so leicht sein, annehmen kann man immerhin, dass diese Unregelmäsigkeit durch die Nabelschnur selbst bedingt wird. Sie ist verändert, abnorm, bildet ein Hinderniss und hält die einzelnen Kindestheile in abnormer Lage und Haltung fest.

Der höchste Grad der Torsion ist derjenige, in welchem alle drei Gefässe durchaus undurchgängig sind, selbst nach dem Aufwickeln des torquirten Stükes für die feinste Nadel. Das Absterben der Frucht muss unmittelbar darauf folgen.

Auf eine Torsion der „ganzen“ Nabelschnur machte zuerst d'Outrepont aufmerksam.

Nach Hafner wird die Ausstossung der Frucht dadurch bewirkt, dass das Blut im Placentarkreislauf wegen Undurchgängigkeit staut, es kommt zu „Uterinblutungen“ und in Folge dessen „Abortus“.

Von den aetiologischen Momenten sind in erster Reihe „mechanische Insulte“ zu stellen, so heftige Bewegungen des mütterlichen Körpers, starkes und anhaltendes Tanzen, Fahren in schlechten Wagen, besonders in solchen, die einer Axe entbehren, oder auf schlechten steinigen Wegen. Winkler führt hierfür zwei Fälle an. Noeggerath beschreibt 1854 ebenfalls vier Fälle in denen die Torsionen zu Stande kamen, indem im ersten Falle die Schwangere aus einem Wagen sprang, im zweiten war die Schwangere auf den Hinteren gefallen, im dritten einer hohen Treppe heruntergestürzt und im vierten Falle hatte die Schwangere im Walde sich mit einer schweren Last Holz beladen, glitt aus und fiel so einer Anhöhe herunter. 1782 beobachtete Johnson einen Fall, der ebenfalls hierher gehört, und führte di eEntstehung der Torsion darauf zurück, dass die Schwangere oft in vorn übergeneigter Stellung gearbeitet hatte.

Ein sehr interesanter Fall von Fassbender beschrieben darf hier nicht übergangen werden. Wir wollen ihn kurz erwähnen. Eine 28jährige stets gesunde Frau, welche im 4. Monat schwanger mit einem Eimer in der Hand die Treppe hinunterstürzte, dabei mit der linken Seite des Unterleibs auf den Eimerrand fiel, dergestallt, dass sie plötzlich heftige Schmerzen an der betroffenen Stelle verspürte und sich nur mit Mühe der Treppe noch emporarbeiten konnte. Nach 14 Tagen hörten diese Schmerzen jedoch gänzlich auf. Vier Wochen später bekam die Schwangere Frost und Kopfschmerzen und die Frucht wurde ausgestossen. Es war ein macerirtes Mädchen im fünften Monat. Die Nabel-

schnur links gewunden und 2 Cm. vom Fötalende entfernt eine Torsion von 1 Cm. Länge und $1^1/_2$ Mm. Dike. Der Nabel leicht hervorgezerrt.

Weiter wird angegeben, dass die Torsionen zu Stande kämen durch Bewegungen des Embryo selbst. Man bewies dieses Moment dadurch, dass die stärkste Drehung am Nabelring sich vorfindet. Felice Billi beschreibt 1860 zwei Fälle, in welchen die Schwangere vorher starke kreisende Bewegungen im Unterleib verspürt haben sollen. Die eine dieser Schwangeren soll dieses Gefühl selbst mit einem Rad, das sich ihr heftig im Leibe herumdrehte, verglichen haben.

Die Torsion kann jedoch auch stattfinden, wenn in ein und demselben Amnion zwei oder drei Früchte liegen. Die eine dieser Früchte macht starke und heftige Bewegungen, die anderen werden dadurch jedesmal, falls nicht sehr viel Fruchtwasser vorhanden sein soll, in Mitleidenschaft gezogen, so dass die Nabelschnur dieser durch die Schnur der sich stark bewegenden Frucht umschlungen und so torquirt wird. P. Müller erwähnt zwei hierauf bezügliche Fälle.

Eine vierte Ursache vermuthen wir in heriditärer Syphilis. In dieser soll öfters der Grund allzustarker Bewegung des Embryo zu suchen sein.

Ferner geben organische Fehler im Kleinhirn eine Ursache ab (Felice Billi).

Schliesslich führt Ohlhausen in der Berl. klin. Wochenschrift VIII, I. 1871 einen Fall an, dass bei ein und derselben Frau ein 6 auch 7 maliges Absterben der Frucht durch zu beträchtliche Torsion zu Stande kam. Er hielt die ausserordentliche Menge von Fruchtwasser für den Grund der Nabelschnurtorsionen. Ob dies allein der Grund sein mag, wage ich nicht zu entscheiden, da ja nach der Erfahrung anderer Autoren eine grosse Menge von Frucht-

wasser das Zustandekommen von „torsiones nimiae“ nicht begünstigen soll.

Was die pathologische Anatomie anbetrifft, so sind besonders die Untersuchungen von Felice Billi zu erwähnen, der deutliche Veränderungen im Kleinhirn fand. Er untersuchte seine beiden Fälle und fand bei dem einen den linken Lappen des Kleinhirns um $^1/_5$ kleiner als der rechte, bei dem zweiten Falle war das ganze Kleinhirn im Verhältniss um $^1/_3$ zu klein. Die Gehirnsubstanz ganz weich und in der rechten Hälfte noch flüssiger als in der linken. Billi ist nun der Meinung, dass diese Veränderungen nicht Folge der intrauteriner Fäulniss, sondern auf organische Störungen des fötalen Kleinhirns vor dem Absterben des Kindes zurückzuführen seien. Hecker schliesst nun aus den Untersuchungen von Billi ebenfalls, dass eine „primäre“ Erkrankung des Centralnervensystems beim Zustandekommen einer Torsion anzunehmen sei.

Elsaesser fand in dem von ihm beobachteten Falle die torquirten Stellen meist ohne Sulze in der Dicke eines Rabenfederkiels, von der Torsion an die Nabelschnur bis zur Placenta braunroth gefärbt. In der aufgedrehten Torsion das Lumen der Nabelgefässe vollständig geschlossen und selbst für die feinste Nadel undurchgängig. Aehnliches fanden Barkow, Burchard und Landsberger an den von ihnen beobachteten Fällen.

Sehr häufig sieht man auf der Oberfläche der Torsion feine mit der Richtung der Windungen schräg verlaufenden Streifen, welche durch die starke Drehung der Nabelschnurscheide und der dadurch herbeigeführten Faltung entstehen. Vor und hinter der troquirten Stelle findet man die Nabelschnur oft ödematös. An der Torsion zeigt die Nabelvene häufig Ektasien. Sondirt man die Vene, so bleibt in diesen Ektasien die Sonde leicht haften. Durch Einspritzen von dünnflüssigen Substanzen, wie Wasser,

Weingeist oder Milch werden solche Ausbuchtungen noch ausgedehnter.

Blutgerinsel findet man nicht immer in den stenosirten Gefässen, werden solche gefunden, so kann man sicher annehmen, dass die Torsion plötzlich entstanden ist. Eine fettige Degeneration der Gefässwand, hauptsächlich der intima ist besonders von Winkler konstatirt worden.

Leicht kann man sich durch Aufquellen der Sulze täuschen lassen, indem man glaubt, es zeige dieses eine Stenose an. Gusserow warnt ausdrücklich davor.

Beobachtung I.

Fig. I. B. 499.

Der vor uns liegende Fötus scheint aus dem dritten Monat zu stammen, ist männlichen Geschlechts. Die Länge des Körpers beträgt 8,6 Cm. die der Nabelschnur 20,4 Cm. Die Epidermis ist überall in mehr oder weniger grossen Fetzen abziehbar. Man kann mit grosser Deutlichkeit drei Torsionen wahrnehmen, worunter zwei besonders scharf ausgeprägt und sehr charakteristisch sind. Diese letzt' erwähnten befinden sich am Fötal- und Placentarende der Nabelschnur, Stellen, an welchen man, laut den früheren Beobachtungen, am häufigsten die Torsionen vorfindet. Die Nabelschnur ist rechtsgewunden, d. h. die Windungen gehen von links oben nach rechts unten vom Fötalende der Schnur an gerechnet.

Besprechen wir nun näher die Torsionen, so sehen wir, dass die eine dicht am Fötus beginnt. Die Nabelschnur ist in Folge der einwirkenden Gewalt etwas hervorgezerrt. Die Insertionsstelle in ihrer nächsten Umgebung von Haut entblösst. Die Torsion ist 1,4 Cm. lang und 0,1 Cm. breit, zeigt 6 deutliche Windungen. Die zweite Torsion im mittleren Drittel der Nabelschnur befindlich zeigt 5 Windungen, ist 1,1 Cm. lang und 0,05 Cm. breit. Die dritte am Pla-

centarende befindliche Torsion ist 0,35 Cm. lang, 0,1 Cm. breit und hat 3 Windungen.

Ausser diesen Torsionen haben wir noch reichliche Cystenbildung zu verzeichnen. Wir zählen deren sechs. Drei davon befinden sich im ersten Drittel, die drei anderen im letzten Drittel der Nabelschnur. Diese Anordnung ist wohl die häufigste. Die erste dicht hinter der ersterwähnten Torsion gelegen ist 0,9 Cm. lang und 0,4 Cm. breit. Darauf folgt eine ganz normal aussehende Windung, sodann eine zweite Cyste, welche unbedeutender als die erste ist, eine Länge von 0,6 Cm. und eine Breite von 0,25 Cm. zeigt. Nun haben wir wiederum nur eine einzige Windung, auf welche die dritte Cyste folgt, ebenfals kleiner als jede der beiden vorhergehenden, sie ist 0,35 Cm. lang und 0,2 Cm. breit. Auf diese Cyste folgt eine ganze Reihe — 29 an der Zahl — normaler Windungen, sodann die vorher besprochenen 5 Windungen zählende zweite Torsion, nach dieser bis zur vierten Cyste 4 normale Windungen. Die vierte hat eine Länge von 0,5 Cm. und ist 0,2 Cm. breit. Auf sie folgen wiederum 4 Windungen. Die fünfte Cyste grösser und umfangreicher als die vierte ist 1,2 Cm. lang und 0,65 Cm. breit. Endlich kommen wir zur sechsten und grösten Cyste. Zwischen ihr und der vorhergehenden haben wir zwei Windungen. Diese letzte Cyste liegt am Placentarende und schliesst die Nabelschnur gegen die Placenta hin ab. Dicht an den letzten Windungen der Schnur ist sie 0,25 Cm. breit, an der Placenta hingegen 1,05 Cm., ihre Länge beträgt 1,9 Cm. Sie gewährt uns das Bild eines Flaschenkürbis, wohingegen die anderen Cysten das Aussehen eines ziemlich regelmäsigen Ovals haben.

Die ganze Nabelschnur zeigt 55 Windungen, von denen 14 torquirt sind.

Beobachtung II.

Fig. II. B. 497.

Dieses Präparat stellt einen viermonatlichen Fötus dar, männlichen Geschlechts. Die Länge desselben beträgt 12,7 Cm. die Nabelschnur ist linksgewunden und 41,5 Cm. lang. Sie zeigt 42 Windungen, welche eine grosse Differenz in Bezug auf die Länge zu einander zeigen.

Wir bemerken an dem Fötalende der Nabelschnur eine deutliche Torsion mit 3 Windungen, 0,5 Cm. lang und 0,2 Cm. breit. Abgesehen von dieser Torsion haben wir hier auch noch eine Axendrehung zu erwähnen. Diese Axendrehung am Fötalende, als die am häufigsten vorkommende, erklärt Herr Professor Dohrn dahin, dass an dieser Stelle die drehende Kraft zuerst und am stärksten einwirke.

Der Fötus ist sehr hart anzufühlen und befindet sich im Beginne der Einschrumpfung, so dass er jedenfalls längere Zeit post mortem im Uterus verweilt hat, bevor er ausgestossen wurde.

Beobachtung III.

Fig. III. B. 543.

Stark macerirter Embryo im fünften Monat, weiblichen Geschlechts. Die Länge des Körpers beträgt 24,5 Cm., die der Nabelschnur 30,31 Cm. Die Epidermis schuppt sich leicht ab. Der Fötus hat ein greisenartiges Aussehen, die Kopfhaare sind deutlich zu erkennen. Die Seitenbeine stehen stark über dem Stirnbeine vor, das rechte steht so über dem linken, dass die Pfeilnaht als eine erhabene scharfe Kante anzufühlen ist. Die grose Fontanelle ist vollständig von den vorstehenden Seitenbeinen überragt, sie ist nicht zu fühlen. Die beiden Seitenbeine werden an ihrem nach hinten zu gelegenen Theil von der Hinterhauptsschuppe so überdeckt, dass auch die kleine Fontanelle ebenso wenig wie die grosse zu erkennen ist.

Wir haben an der Nabelschnur 5 Torsionen. Die ausgeprägtesten am Fötal- und Placentarende. Zwischen den einzelnen Torsionen ist die rechtsgewundene Schnur bandartig aufgewickelt. Am Placentarende ist sie blasenförmig hervorgezogen. Die am Fötalende sich vorfindende Torsion ist 0,9 Cm. lang, zeigt leichte Differenzen in ihrer Breite, an der breitesten Stelle 0,3 Cm. an der schmalsten 0,17 Cm. Sie besitzt 4 Windungen. Die zweite Torsion ist 7,1 Cm. von dem Fötalende entfernt, hat 5 Windungen, eine Länge von 1,2 Cm., eine Breite von 0,3 Cm. Zwischen dieser und der vorhererwähnten Torsion befindet sich ein 5,2 Cm. langes und 0,8 Cm. breites bandförmig aufgerolltes, stark mit Sulze umgebenes Stück Nabelschnur. Die dritte Torsion ist 0,6 Cm. lang, 0,2 Cm. breit, befindet sich ziemlich genau in der Mitte der Nabelschnur und zeigt 2 Windungen. Am Anfange des Placentartheiles der Schnur finden wir die vierte Torsion, sie ist 2,3 Cm. lang, an der breitesten Stelle misst sie 0,35 Cm., an der schmalsten 0,2. Man kann an ihr 3—4 nicht deutlich ausgeprägte sehr in die Länge gezogene Windungen erkennen. Die fünfte Torsion endlich befindet sich am Placentarende, ist 2,8 Cm. lang, die Breite schwankt zwischen 0,3 und 0,16 Cm. Im Ganzen sind 3 Windungen vorhanden. Vor dieser befindet sich eine dickwandige, 1,7 Cm. lange und in ihrer Mitte 0,8 Cm. breite ovale Cyste.

An der ganzen 30,31 Cm. langen Nabelschnur sind demnach nur 17 oder 18 Windungen deutlich zu erkennen, welche sämmtlich torquirten Stellen angehören.

Der Embryo hat stark ausgeprägte Klumpfüsse und Klumphände.

Beobachtung IV.

Fig. IV. B. 501.

Ein noch sehr wohl erhaltener weiblicher Embryo, der bald post mortem aus dem Uterus ausgestossen wurde. Aus

dem Anfange des 6. Monats stammend. Die Körperlänge beträgt 24,8 Cm., die Nabelschnur ist in zwei Theile getheilt. Der dem Fötus adhärirende Theil ist 5,1 Cm. lang, der an der Placenta haftende 42,9 Cm. Wir haben demnach, wenn uns die ganze Nabelschnur erhalten sein sollte, eine Totallänge von 48,0 Cm. Die Schnur ist linksgewunden.

Vier Torsionen sind sichtbar. Die erste am Fötalende ist 1,2 Cm. lang und 0,3 Cm. breit. Sie zeigt 3 Windungen. Auf diese folgt eine 19,8 Cm. lange normale Schnur mit 16 Windungen, wenn wir das Placentarstück genau an das Fötalstück anfügen. Die nun folgende Torsion ist 2,3 Cm. lang und 0,4 Cm. breit mit ebenfalls 3 Windungen. Eine dritte Torsion hat eine Länge von 5,6 Cm. und zeigt eine verschiedene Breite. An ihrer breitesten Stelle beträgt sie 0,6 Cm., an der schmalsten 0,35. Die einzelnen Windungen lassen sich hier mit absoluter Deutlichkeit nicht unterscheiden. Die vierte am Placentarende gelegene Torsion ist die bedeutendste, sie ist 5,2 Cm. lang und 0,5 Cm. breit. An ihr erkennt man 6 deutliche Windungen.

An der Nabelschnur sind mithin 28 Windungen sichtbar.

Beobachtung V.

Fig. V. B. 506.

Dieses Präparat stellt einen männlichen Embryo dar aus dem siebenten Monat. Seine Körperlänge beträgt 23,9 Cm., die Nabelschnur hat eine Länge von 24,75 Cm. Der Kopf ist reichlich mit schwarzen Härchen besetzt. Die Frucht im Ganzen wenig macerirt. Das Fötalende der Nabelschnur stark hervorgezerrt, woselbst wir eine deutliche Torsion haben.

Diese Torsion ist 1,5 Cm. lang und 0,3 Cm. breit mit 3 schön ausgeprägten Windungen.

Im Uebrigen lassen sich an der Schnur die einzelnen

Windungen nicht so deutlich erkennen, dass sie mit vollkommener Sicherheit gezählt werden könnten.

6,8 Cm. von dem Placentarende der Nabelschnur entfernt, befindet sich rings von Sulze umgeben ein nicht verschiebbares Knötchen, welches sich als fester Körper anfühlt. Es hat eine Länge von 0,6 Cm., eine Breite von 0,4 Cm. und erscheint von oben nach unten etwas zusammengedrückt.

Auffallend gross sind die Füsse des vorliegenden Embryo im Verhältniss zum übrigen Körper, sie sind 3,5 Cm. lang und 1,1 Cm. breit.

Beobachtung VI.

Fig. VI. B. 476.

Wir haben in der Figur einen weiblichen vier Monate alten Embryo abgebildet. Seine Körperlänge beträgt 13,4 Cm. Von der rechtsgewundenen Nabelschnur sind uns nur Reste erhalten. Das Fötalende hat eine Länge von 10,2 Cm. und das noch dabei abgezeichnete Stück ist 7,1 Cm. lang. Mehrere kleine Stücke sind von der Nabelschnur noch vorhanden, wurden aber als zu unbedeutend von einer genaueren Beschreibung ausgeschlossen. An dem Kopf des Embryo sind sämmtliche Fontanellen ausserordentlich scharf ausgeprägt, insbesondere hat die grosse Fontanelle schon eine bedeutende Ausdehnung erlangt. Hin und wieder sieht man am Fötus Ablagerungen von Kalksalzen auf der Haut.

An dem Fötalende haben wir eine 1,4 Cm. lange und 0,15 Cm. breite Torsion mit 4 Windungen. An diese schliesst sich eine cystenförmige Ausdehnung der Nabelschnur an von einer Länge von 0,6 Cm. und einer Breite von 0,5 Cm. Auf diese folgt ein 4,2 Cm. langes Stück normaler Schnur mit 6 Windungen. Der übrigbleibende Theil der Nabelschnur stellt gleichsam eine grosse Torsion dar in einer gesammten Länge von 9,7 Cm., einer mittleren Breite

von 0,12 Cm. mit 16 theils sehr deutlichen, theils weniger deutlichen Windungen.

Wir können demnach an der unvollständigen Nabelschnur 26 Windungen erkennen.

Beobachtung VII.

Fig. VII. B. 495.

Es stellt das Präparat einen sehr stark mummifizirten Embryo dar, der höchst wahrscheinlich aus dem Ende des dritten Monats stammt. Das Geschlecht ist mit Sicherheit nicht zu erkennen, wahrscheinlich weiblich. Wie lange der Fötus post mortem noch im Uterus verweilt haben mag, wage ich mit vollkommener Bestimmtheit nicht zu sagen. Die Körperlänge beträgt 6,4 Cm., die der rechtsgewundenen Nabelschnur 12,4 Cm.

Die ganze Schnur ist so fadenförmig, dass man sie mit Recht für ganz torquirt ansehen muss. An ihrer breitesten Stelle misst sie 0,1 Cm. Die einzelnen Windungen kann man nur vermittelst einer Lupe erkennen. Es sind deren 39 gezählt worden.

Die Abbildung der Nabelschnur ist so gehalten, wie die Lupe uns das Bild gewährte.

Beobachtung VIII.

Fig. VIII. B. 489.

Dieser Embryo stammt aus dem Anfang des vierten Monats, ist männlichen Geschlechts und ebenso wie der vorhergehende stark mummifizirt. Die Länge des Körpers beträgt 9,8 Cm. Die Nabelschnur ist uns nicht vollständig erhalten, indem die Placenta mit dem placentarwärts gelegenen Stück fehlt. Das vorhandene Stück Schnur ist linksgewunden und 11,5 Cm. lang.

Am Fötalende ist eine 0,6 Cm. lange und 0,15 Cm. breite Torsion. Die Windungen sind nicht sichtbar. Auf diese Torsion folgt ein 2,4 Cm. langes normales Stück mit

4 Windungen. Diesem schliesst sich ein grosses torquirtes bis zum Ende der erhaltenen Nabelschnur reichendes Stück an, welches eine Länge von 8,5 Cm. hat, eine Breite von 0,09 Cm. Vermittelst der Lupe zählt man 24 deutliche Windungen.

Beobachtung IX.

Fig. IX. B. 547.

Vorliegender Embryo ist männlichen Gesclechts aus dem fünften Monat. Die Körperlänge beträgt 16,2 Cm. Die Fontanellen am Kopf sind sehr deutlich fühlbar, die Kopfknochen sehr weich und leicht zusammendrückbar. Der linke Fuss ist ein Klumpfuss. Die Nabelschnur ist rechts gewunden und hat eine Länge von 24,7 Cm. Das Placentaende der Schnur ist stark hervorgezerrt.

Wir zählen drei Torsionen. Die erste am Fötalende der Nabelschnur befindlich. Sie ist 2,3 Cm. lang, 0,2 Cm. breit und zeigt 5 Windungen. Eine zweite Torsion befindet sich im mittleren Drittel, hat eine Länge von 2,1 Cm. und eine Breite von 0,25 Cm. mit ebenfalls 5 Windungen. An diese schliesst sich ein grosses Stück bandförmig aufgerollter Nabelschnur an. 1,9 Cm. von dem Placentarende entfernt finden wir unsere dritte Torsion, die kleinste, welche nur eine Windung zeigt. Diese wird erst dann deutlich, wenn man an beiden Enden der Nabelschnur einen leichten Zug ausübt.

Beobachtung X.

Fig. X. B. 539.

Ein weiblicher drei Monate alter Embryo, ganz frisch aussehend. Die Frucht ist offenbar sofort ausgestossen worden, sie bietet keinerlei Erscheinungen eines längeren Verweilens post mortem im Uterus dar. Die Körperlänge beträgt 10,7 Cm. Die Länge der Nabelschnur 9,3 Cm.

Direct am Fötalende haben wir eine 0,5 Cm. lange und 0,11 Cm. breite Torsion mit 2 Windungen.

2,8 Cm. vom Placentarande entfernt haben wir ein von geringer Sulze umgebenes Knötchen von ganz ähnlicher Beschaffenheit, wie das in der Beobachtung V erwähnte.

Beobachtung XI.

Fig. XI. B. 484.

Das Präparat stellt einen männlichen, aus dem dritten Monat stammenden Embryo dar, stark mummifizirt. Der ganze Unterleib hervorgezerrt. Die Länge des Körpers beträgt 10,4 Cm., die der Nabelschnur 19,7 Cm.

Letztere ist ganz torquirt mit Ausnahme eines 1,1 Cm. langen Stückes am Fötalende. Die Windungen sind im ganzen Verlaufe der Nabelschnur so zahlreich und stellenweise nur mit der Lupe sichtbar, so dass mit Genauigkeit nicht gezählt werden konnte. Es mögen ungefähr 70 Windungen sein.

Beobachtung XII.

Fig. XII. B. 486.

Weiblicher Embryo aus dem vierten Monat. Stark macerirt. Die Körperlänge beträgt 14,3 Cm. Die Nabelschnur ist, soweit vorhanden, da die Placenta fehlt, 24,6 Cm. lang. Wir zählen 5 Torsionen, von denen die am Fötalende und die am weitesten placentarwärts gelegene am stärksten sind. Die am Fötalende befindliche Torsion hat eine Länge von 1,6 Cm. und ist 0,15 Cm. breit mit 4 Windungen. Die placentarwärts gelegene ist 1,1 Cm. lang und 0,12 Cm. breit, sie zeigt ebenfalls 4 Windungen. Die übrigen drei Torsionen liegen zwischen diesen beiden bereits erwähnten, haben eine durchschnittliche Länge von 0,75 Cm. und eine eben solche Breite 0,1 Cm. Sie haben je eine bis zwei Windungen.

Beobachtung XIII.

Fig. XIII. B. 502.

Das Präparat stellt einen weiblichen Embryo dar, der aus dem dritten Monat stammt. Seine Körperlänge beträgt

7,9 Cm. Die Länge der Nabelschnur ist 13,9 Cm. Die ganze Schnur erscheint torquirt, mit Ausnahme einer kurzen Strecke, welche hinter der 0,65 Cm. langen und 0,16 Cm. breiten Torsion am Fötalende beginnt, eine Länge von 0,45 Cm. eine Breite von 0,29 Cm. hat und 4 Windungen zählt.

Die Torsion am Fötalende lässt uns keine Windungen erkennen, da hier die Schnur ganz fadenförmig ausgezogen ist. Eine zweite Torsion fängt 1,1 Cm. hinter dem Fötalende an und geht bis zum Ende der Nabelschnur. Sie ist verschieden breit. Ihre grösste Breite hat sie 5,6 Cm. von dem Placentarende entfernt und beträgt hier 0,18 Cm. Die geringste Breite hat diese Torsion 2.2 Cm. vom Placentarende, nämlich 0,10 Cm.

Beobachtung XIV.

Fig. XIV. B. 531.

Ein männlicher aus dem vierten Monat stammender Embryo. Die Frucht befindet sich in stark hockender Stellung. Die Extremitäten, besonders die unteren, sind so stark flectirt, dass es nicht möglich war sie in vollkommen gestreckte Lage zu bringen, um genau die Körperlänge bestimmen zu können. Die Maceration ist soweit vorgeschritten, dass man kaum noch ein menschliches Anschen erkennen kann. Die Länge des Körpers beträgt ungefähr 11,1 Cm., die Länge der noch vorhandenen Nabelschnur — die Placenta fehlt, wahrscheinlich auch das Placentarende der Schnur — ist 33,3 Cm.

Wir haben drei Torsionen. Eine, wohl die ausgeprägteste, am Fötalende. Diese ist 1,1 Cm. lang, 0,2 Cm. breit und zählt 3 Windungen. Auf diese folgt ein 1,2 Cm. langes bandförmiges Stück der Nabelschnur, an welches sich eine zweite Torsion von 1,2 Cm. Länge und 0,22 Cm. Breite anschliesst mit 4 Windungen. Eine dritte Torsion befindet sich am Ende der Nabelschnur, ist 1,7 Cm. lang, 0,25 Cm. breit und zählt ebenfalls 4 Windungen.

Beobachtung XV.

Fig. XV. B. 189.

Unser letztes Präparat zeigt einen männlichen 3 Monate alten Embryo, stark mummifizirt. Die Körperlänge beträgt 10,1 Cm., die Länge der Nabelschnur 12,1 Cm. Das linke Bein befindet sich in starker Flexion, so dass es ohne Gefahr zu zerbrechen nicht herabbewegt werden konnte.

Zwei Torsionen bemerken wir, eine am Fötalende ist 0,4 Cm. lang und 0,2 Cm. breit, sie zeigt 2 Windungen. Die zweite befindet sich 2,2 Cm. vom Fötalende entfernt, ist 1,1 Cm. lang, 0,1 Cm. breit und hat 3 nicht besonders deutlich ausgeprägte Windungen. Von hier ist bis zum Placentarende die Nabelschnur bandförmig aufgerollt. Einzelne Windungen sind in diesem letzten Verlaufe nicht zu erkennen. —

Stelle ich nun zum Schlusse die mir in der Literatur zugänglich gewesenen bis jetzt bekannten Fälle von Nabelschnurtorsionen tabellarisch zusammen, so komme ich zu folgendem Resultat:

Laufende Nummer.	Autor.	Geschlecht.	In welchem Monat der Entwicklung.										Anzahl der Fälle	Pp. oder Mp.
			1	2	3	4	5	6	7	8	9	10		
1	Ruysch	—	—	—	—	—	—	—	—	—	—	—	1	—
2	Littre	—	—	—	—	—	—	—	—	—	—	—	1	—
3	Johnson	—	—	—	—	—	—	—	—	—	—	—	1	—
4	d'Outrepont	—	—	—	—	—	—	—	—	—	—	—	3	—
5	Landsberger	—	—	—	—	—	—	—	—	—	—	—	7	—
6	Gaettens	—	—	—	—	—	—	—	—	—	—	—	10	—
7	Foedrich	—	—	—	—	—	—	—	—	—	—	—	4	—
8	Elsaesser	W.	—	—	—	—	—	—	—	—	—	—	1	—
9	Braun, Chiari, Spaeth	—	—	—	—	—	—	—	—	—	—	—	19	—
10	Noeggerath	—	—	—	—	—	—	—	—	3	—	—	4	—
11	Dohrn	20 M. 11 W.	—	—	13	15	5	8	22	1	—	—	64	—
12	Hafner	—	—	—	1	—	1	—	—	—	—	—	2	Mp.
13	Felice Billi	—	—	—	—	—	—	—	1	1	—	—	2	Mp.
14	Hecker	7 M. 2 W.	—	—	13	15	7	11	23	3	—	2	74	—
15	Fassbender	W.	—	—	—	—	1	—	—	—	—	—	1	—
16	Ohlhaussen	—	—	—	—	—	—	—	—	—	—	—	6	—
17	Winkler	—	—	—	—	—	4	3		8	3	1	15	5 Pp. 10 Mp.
18	Blume	6 M. 6 W.	—	1	4	4	3	1	—	1	—	—	14	—
19	Martelleur	4 M. 6 W.	—	3	8	3	3	2	1	—	—	—	20	—
20	Hille	8 M. 6 (7) W.	—	—	6	5	2	1	1	—	—	—	15	—
	Summa	45 M. 33 (34) W.	—	4	45	42	22	23	48	17	3	3	264	5 Pp. 12 Mp

Aus umstehender Uebersicht ist nun ersichtlich, dass die 264 Fälle auf jeden einzelnen Monat in Procenten wie folgt sich vertheilen:

2.	Monat	1,5	Procent.
3.	„	17,5	„
4.	„	15,9	„
5.	„	8,3	„
6.	„	8,7	„
7.	„	18,1	„
8.	„	6,4	„
9.	„	1,1	„
10.	„	1,1	„

Von C. Ruge ist in einem neuerdings erschienenen Aufsatz (Berliner Ztschr. für Geburtshülfe und Gynäkologie Bd. 1. Heft 1) die Frage aufgeworfen worden, ob man wirklich annehmen müsse, dass eine vorgefundene Torsion der Nabelschnur während des Lebens der Frucht entstanden sei und nicht vielmehr sich vorstellen dürfe, dass erst post mortem die Nabelschnur torquirt und dabei die in Folge der Maceration aufgeweichte Whartonsche Sulze von der torquirten Stelle verdrängt worden sei. Besonders für die am Nabelende vorkommenden Torsionen sei ein derartiger Vorgang wahrscheinlich; auch fehlten die Stauungserscheinungen rückwärts der verengten Stelle, wie man solche doch erwarten müsse, wenn dieselben intra vitam bestanden hätte.

Diese Anschauung Ruge's vermögen wir als eine richtige nicht anzuerkennen. Dass bei einer abgestorbenen Frucht die Nabelschnur noch nachträglich torquirt werden kann, ist ohne Zweifel möglich, doch wird der Kundige nicht leicht durch derartige Fälle sich täuschen lassen. Macerirte Früchte sind überhaupt wenig geeignet, um daran Nabelschnurtorsionen zu studiren und mit demselben Rechte, mit welchem Ruge behauptet, dass bei diesen die vorfindliche Torsion erst postmortal entstanden sein

könne, könnten wir unsrerseits von macerirten Früchten „ohne“ Torsion behaupten, dass bei diesen eine früher bestandene Torsion postmortal wieder aufgedreht worden sei.

Will man daher unter Fällen von Nabelschnurtorsion macerirte Früchte mit aufführen, so wird man nur solche auswählen, bei denen die Zeichen der intra vitam bestandenen Torsion deutlich ersichtlich sind. Hiervon bietet nun aber unsere Literatur eine grosse Anzahl von Beispielen und es ist sehr auffällig, dass Ruge die zahlreichen Abbildungen entgangen sind, welche placentarwärts von der torquirten Stelle eine Auftreibunng der Vene zeigen — also gerade den Befund, den Ruge vermisst und einen schlagenden Beweis für das intra vitam bestandene Cirkulationshinderniss.

Die dünnen Gefässstämme, welche man bei macerirten Früchten oft an der Fötalinsertion der Nabelschnur vorfindet, die aus den erreichten Bauchdecken hervorgezerrten Stämme der Umbilicalgefässe, wird Niemand, welcher nur einige Erfahrung besitzt für torquirte Stellen ausgeben; fehlt hier doch das wesentliche Criticum, die Axendrehung des Stranges. Dagegen wird man andererseits die axengedrehten Stellen der Nabelschnur, welche placentarwärts eine Auftreibung der Nabelvene zeigen mit Entschiedenheit als intra vitam bestandene Torsionen ansprechen und nicht etwa deshalb von dieser Deutung absehen, weil die Gefässe nach der Aufdrehung ein normal weites Lumen zeigen. Dieselben hatten eben nur die Verengerung des Lumens, so lange sie torquirt waren und wenn man den Grad dieser Verengerung ermitteln will, so ist das nur in der Weise möglich, dass man die Durchgängigkeit der betreffenden Stellen für Injectionsflüssigkeit im torquirten Zustande prüft.

Aber selbst auch eine placentarwärts nachweisbare Venenauftreibung ist nicht unbedingtes Erforderniss für die Annahme einer intra vitam bestandenen Torsion. Unsere

Literatur weist mehrere ausgeprägte Fälle von Torsion auf, in welchen der betreffende Fötus mit grosser Gewalt rotirt war und jene Venenauftreibung fehlte. In diesen Fällen aber war der Tod plötzlich erfolgt und fehlte sonach die Zeit, um durch Blutstauung eine Venenectasie herbeiführen zu können.

Auf Grund der über diese Frage bereits vorliegenden reichen Casuistik können wir unsere Ansicht dahin präcisiren, dass die Torsion der Nabelschnur ein sehr häufig vorkommendes Ereigniss ist, dass aber verhältnissmässig selten der augenblickliche Tod der Frucht herbeigeführt, vielmehr zunächst nur eine Erschwerung der Circulation gesetzt wird, welche dann später das allmähliche Absterben der Frucht nach sich zieht. Mit diesem allmählichen Absterben der Frucht mag es dann zusammenhängen, dass, wie Dohrn früher geäussert (s. Monatsschrift für Geburtshülfe Bd. 34. p. 318) diese Frucht oft nach dem Absterben noch längere Zeit in der Uterinhöhle tolerirt werden und bei ihrer Ausstossung oft die Zeichen vorgeschrittener Maceration oder gar Mummification darbieten. —

Thesen.

I.

Während bei Schwangerschaft das Säugen absolut zu verbieten ist, kann es beim Eintritt der Menstruation unter gewissen Umständen gestattet werden.

II.

Wenn man sich bei complicirten Fracturen entschieden hat nicht zu amputiren, erscheint die Behandlung mit Gypsverbänden am geeignetsten.

III.

Acute Miliartuberculose ist mit Typhus vielfach zu verwechseln.

IV.

Plötzliche Todesfälle im Wochenbett entstehen meist durch Auftreten von Embolien der Lungenarterie.

V.

Lichen islandicus ist nur ein Stomachicum aber kein Specificum gegen Phthisis pulmonum.

Friedrich Wilhelm Hille, Sohn des Apothekers Dr. phil. Louis Hille und der Caroline, geb. Dercum, evangelischer Confession, wurde geboren am 18. Mai 1851 zu Hanau. Seine erste Schulbildung genoss er in der Realschule zu Hanau, ging darauf aufs Gymnasium daselbst über. Ostern 1867 siedelte er aufs Gymnasium nach Marburg über, da seine Eltern ihren Wohnsitz änderten. Bei Ausbruch des Krieges verliess er das Gymnasium, wo er bis zum Frühjahr 1871 in der chirurgischen Klinik des Geh. Medizinal-Rathes Herrn Prof. Dr. Roser thätig war. Von Herbst 1871 bis Herbst 1872 lebte er zu Büdingen in Oberhessen, um sich daselbst für das Maturitätsexamen vorzubereiten, welches er Herbst 1872 auf dem Gymnasium zu Darmstadt bestand. Kehrte darauf nach Marburg zurück und wurde am 17. Oktober 1872 immatrikulirt, um Medizin zu studiren. Am 6. August 1874 bestand er das tentamen physicum, am 24. Februar 1877 das medicinische Staatsexamen und am 27. Oktober 1877 das examen rigorosum.

Während seiner akademischen Laufbahn genoss er den Unterricht von folgenden Herren Professoren und Docenten:

Beneke, Carius, Dohrn, Dunker, Falk, Ferber, Gasser, v. Heusinger, Hüter, Lahs, Lieberkühn, Mannkopff, Melde, Nasse, Roser, Schmidt-Rimpler und Wagener.

Allen genannten Herren statte ich hiermit meinen gebührenden Dank ab.

B 499.

Lithographie & Druck v. Ph. Stier in Marburg.

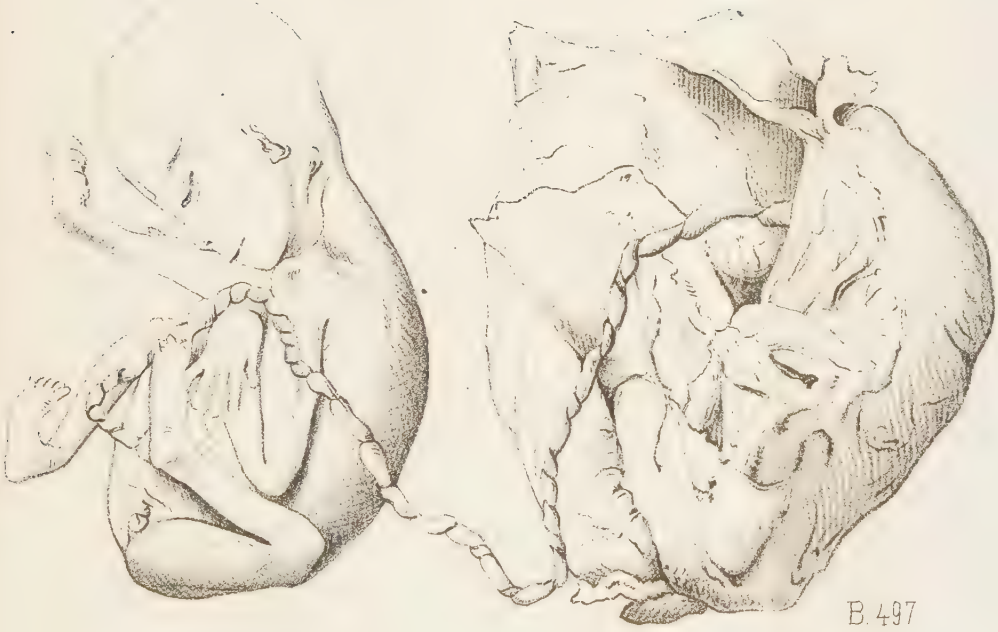
B. 497

B. 543.

B. 501.

B. 506.

B. 476.

B. 495.

B. 489.

B. 547.

B. 539.

B 434.



B. 486.

B. 502.

B. 531.

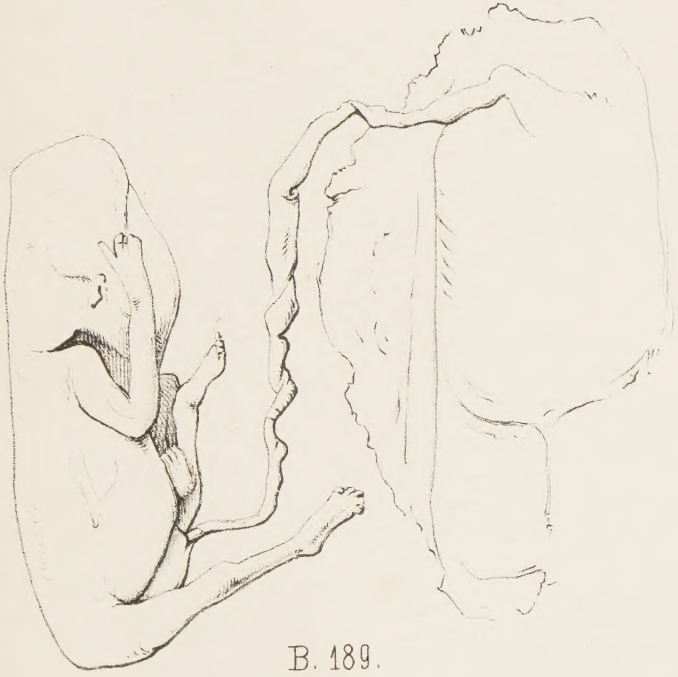

B. 189.